



SEKCIJA ZA
ŠOLSKO, ŠTUDENSKO
IN ADOLESCENTNO
MEDICINO



9.

STROKOVNO SREČANJE V CIRIUS KAMNIK



**PREDSTAVITEV PRENOVLJENIH SMERNIC
PREVENTIVNEGA PREGLEDA HRBTENICE IN
STOPAL PRI OTROKU IN MLADOSTNIKU**

Kamnik, 10. 11. 2023

KAZALO

Predstavitev prenovljenih smernic preventivnega pregleda hrbtenice in stopal pri otroku in mladostniku

- 1. Preventivni pregled hrbtenice otroka/mladostnika ter indikacije za napotitev v specialistično obravnavo**
doc. dr. Tina Bregant, dr. med.3
- 2. Skolioza in indikacije za napotitev k ortopedu oziroma na terciarni nivo**
Jure Leban, dr. med., doc. dr. Miha Vodičar, dr. med.9
- 3. Terapevtske možnosti na primarnem nivoju s praktičnim prikazom vaj za hrbtenico**
Darja Popovič, dipl. fizioterapevt, Katja Logar, dipl. fizioterapevt, doc. dr. Tina Bregant, dr. med.13
- 4. Preventivni pregled stopal otroka/mladostnika ter indikacije za napotitev v specialistično obravnavo**
doc. dr. Tina Bregant, dr. med.17
- 5. Ortopedska obravnava ugotovljenih sprememb v statusu spodnjih udov pri otroku/mladostniku**
prim. dr. Karin Schara, dr. med., svetica.....24
- 6. Terapevtske možnosti na primarnem nivoju s praktičnim prikazom vaj za stopala**
Veronika Slapar, dipl. fizioterapevt, Helena Germavc, dipl. fizioterapevt, doc. dr. Tina Bregant, dr. med.....32

1.

PREVENTIVNI PREGLED HRBTENICE OTROKA IN MLADOSTNIKA TER INDIKACIJE ZA NAPOTITEV V SPECIALISTIČNO OBRAVNAVO

doc. dr. Tina Bregant, dr. med., spec. pediatrije, spec. fizikalne in rehabilitacijske medicine

CIRIUS Kamnik, Novi trg 43 a, 1241 Kamnik

Uvod

Pri kliničnem pregledu si za zaključek pregleda prihranimo hojo, držo in pregled hrbtenice. Telesna drža je individualno značilna in se spreminja z rastjo in starostjo. Dobra drža zmanjša pretirano obrabo sklepnih površin, zmanjša obremenitev vezi v hrbteničnih sklepih in omogoči mišicam bolj učinkovito, neboleče mišično delo. Pregled hrbtenice lahko pri otrocih in mladostnikih razkrije tudi spremembe, ki zahtevajo napotitve k specialistom ortopedije ali fizikalne in rehabilitacijske medicine. Ker lahko presoja, kdaj napotiti naprej, pomembno vpliva na končni izid, je izvajanje preventivnih pregledov hrbtenice pomembno.

Z napredkom genetike ter zdravljenj, postaja zgodnja prepoznavna kasneje razvitih, najtežjih oblik skolioz in anomalij hrbtenice, izjemno pomembna. Večje skolioze in skolioze, ki nastajajo že zelo zgodaj v otroštvu, se namreč pogosto izkažejo za skolioze, povzročene z živčno-mišičnim obolenjem. Na to moramo pomisliti v pediatrični ambulanti primarne ravni praviloma že v predšolskem obdobju. Po drugi strani pa skolioza pri najstnikih in slaba drža, ki jo razvijemo vsi ob večurnem sedenju za ekranih računalnikov, potrebuje spremljanje in skrb za boljšo držo ter smiselne napotitve na morebitno nadaljnjo obravnavo pri fiziatru ali / in ortopedu.

Ocena stanja hrbtenice

Pogosto odkrijemo sključeno držo – kifozo ali poudarjeno lordozo, ki jo otroci in mladostniki največkrat zmorejo aktivno korigirati. Otroka oz. mladostnika prosimo, da se vzravna, potegne rame nazaj. Večina otrok in mladostnikov zmore aktivno korekcijo, ki jo tudi zadrži za dlje časa in potrebuje zgolj spodbude dobri drži (1).

Pozorni smo na simetrijo trupa, saj asimetrija ali poudarjena sključena / izravnana drža lahko kaže na skoliozo ali kifozo / poudarjeno lordozo. Pozorni smo na uravnoteženost in izravnavo ram in medenice ter na morebitno neskladje v dolžini spodnjih udov: relativno / absolutno / funkcionalno.

Odstopanja v dolžini nog

V kolikor opazimo odstopanja v dolžini spodnjih udov, morebitne razlike izmerimo. Razlikujemo: relativno dolžino (od popka do notranjega gležnja), absolutno dolžino (merimo od vrha SIAS-spina iliaca anterior superior do notranjega gležnja) ter anatomsko dolžino (od velikega trohantra do vrha zunanjega gležnja). Funkcionalno dolžino izmerimo s podlaganjem lesenih ploščic.

Ni enotnega pristopa pri kateri razliki je potrebno izenačiti/korigirati dolžine spodnjih udov s pomočjo povišice. Najpogosteje se navajajo razlike med 1,5 in 2,0 cm. Pri otrocih v fazi rasti menimo, da je potrebna individualna odločitev in ukrepanje že pri manjših odstopanjih (npr. 1 cm), zlasti če je prikrajšava posledica poškodbe oz. sledi faza rasti, kar zahteva bolj pogosto spremljanje. Klinično meritev neenakosti dolžine spodnjih udov izmerimo z uporabo lesenih deščic / povišice, dokler medenica ni poravnana. V praksi manjše povišice vstavimo v čevlji, večje povišice pa nameščamo na podplat čevlja (2).

Adamsov test in meritev s skoliometrom

Ob kliničnem pregledu prosimo otroka, da naredi predklon: Adamsov test predklona. Adamsov test predklona je osnovni presejalni test, ki ga uporabljamo za odkrivanje skolioz (3). Izvaja se ob vsakem sistematičnem pregledu.

Če skoliozo odkrijemo, jo objektivno ocenimo s skoliometrom ali merjenjem višine torakalne in/ali lumbalne prominence. Izvajalec testa je zdravnik. Za potrditev skolioze uporabljamo skoliometer, s katerim izmerimo kot nagiba trupa. Z njim lažje objektiviziramo stopnjo ukrivljenosti hrbtenice in spremljamo morebitno napredovanje skolioze ob naslednjih pregledih. Stopnjo ukrivljenosti (v stopinjah), si zapišimo, da bomo lahko objektivno spremljali spremembe.

Navodila za izvedbo testa:

- preiskovanec je v spodnjih hlačah in bos, stoji vzravnano, stopali naj ima skupaj, kolena iztegnjena, roki ob telesu (test lahko izvajamo tudi v sedečem položaju)
- ocenimo morebitno asimetrijo prsnega koša, bokov, višine ramen ali nagnjenost medenice v eno stran
- pri asimetriji medenice izmerimo dolžino spodnjih udov, s čimer izključimo funkcionalno skoliozo zaradi neenakosti dolžine spodnjih udov
- nato preiskovanec glavo spusti na prsi, roki pa mu prosto visita sklenjeni spredaj, počasi se pripogiba naprej
- izvajalec testa gleda otrokov hrbet od zadaj (lahko tudi od spredaj)
- ob asimetriji je test predklona pozitiven
- pri pozitivnem Adamsovem testu predklona nato s skoliometrom izmerimo nagib trupa

Meritev s skoliometrom

Skoliometer je preprost merilni instrument, kot libella, ki meri ukrivljenost hrbtenice. Na hrbet, na vrh krivine, položimo napravo in z njim drsimo po celotni hrbtenici. Prednost skoliometra je, da omogoča objektivizacijo (meritev kota) in neinvazivno spremljanje v ambulantni pediatri. Kot izmerjen s skoliometrom ima omejeno napovedno vrednost velikosti Cobb-ovega kota, ki je izmerjen na rentgenskih posnetkih in še vedno

predstavlja »zlati standard« meritve. Načeloma (ne pa vedno) velja, da izmerjen kot 7° na skoliometru predstavlja Cobb-ov kot velikosti cca. 20°. V kolikor je med kliničnim pregledom ugotovljen sum na skoliozo oz. predvidevamo, da je Cobb-ov kot večji od 10°, je indicirana potrditev diagnoze z rentgenskim slikanjem celotne hrbtenice v antero-posteriorni smeri. Pomembno je, da od prave skolioze ločimo funkcionalno skoliozo, ki je največkrat posledica prikrajšave ene noge ali asimetrije v mišičnem tonusu paraspinalnih mišic. Ortoped ali fiziater, ki se ukvarja s skoliozami, za potrditev skolioze naredi rentgensko sliko hrbtenice v stoječem položaju. Na njej določi velikost krivine po Cobbovi metodi, vrh krivine, stopnjo rotacije apikalnega vretenca in Risserjev znak.

Česa ne smemo spregledati pri pregledu hrbtenice v ambulanti

Pri pregledu smo pozorni na znake okvare v sredinski liniji hrbta (npr. šop dlake ali hemangiom v srednji črti, kar kaže na možno intraspinalno anomalijo oz. napake, ki nastanejo zgodaj v razvoju ob zapiranju nevralne cevi ter morebitne madeže, npr. café au lait, ki, če jih je več, lahko kažejo na neurofibromatozo.

Pozorni smo na morebitno bolečino: če se poslabša z upogibom naprej, je lahko povezana z obrabo medvretenčnih ploščic - diskogena bolečina. Drugi vzroki za bolečino pri upogibu naprej vključujejo zdrs apofize in lezije vretenc (npr. discitis, osteomielitis). Izteg nazaj poveča obremenitev zadnjih elementov hrbtenice, vključno s fasetnimi sklepi in pedikli. Če je prisotna poškodba ali lezija (npr. osteoidni osteom, osteoblastom), bolnik ne bo želel izvesti hiperekstenzije hrbta. Spondiloliza se pojavi pri približno 4 odstotkih otrok, mlajših od šest let, in pri približno 6 odstotkih odraslih (4). Stanje je običajno povezano s ponavljajočo hiperekstenzijo, na primer pri gimnastiki in plavanju (5, 6).

Pozorni smo na gibkost hrbtenice (tj. ali se bolnik lahko skloni in se dotakne prstov na nogi), morebitne težave pri drži in gibanju (ataksija, mišična atrofija, spastičnost itd.). Ocenimo hojo: skladnost gibanja, recipročnost gibanja zgornjih in spodnjih udov, ravnotežje pri tandemski hoji. S hojo po prstih ocenjujemo delovanje sprednje tibialne mišice ter s hojo po petah delovanje/skrajšavo mišic gastrocnemius-soleus. Testiramo moč, kitne reflekse ter po presoji izvedemo specifične teste: npr. dvig iz počepa (Gowersov znak), dvig na prste, ali pa specifične teste npr. dvig iztegnjene noge (Lasegueov in contra-Lasegueov znak), test FABER za sakroiliakalne sklepe, ki so lahko prizadeti pri bolnikih z ankilozirajočim spondilitisom. Te najdbe zahtevajo napotitev na nadaljnjo obravnavo.

Skolioza

Skolioza je tridimenzionalna deformacija hrbtenice, ki se kaže kot lateralna krivina v frontalni ravnini, aksialna rotacija v horizontalni ravnini in sprememba običajnih krivin v sagitalni ravnini. Težave so lahko estetske, povezane s slabšo samopodobo, zaskrbljenostjo, a pri večini zlasti kasneje, s staranjem, tudi z bolečinami (3). Najpogosteje opazimo skoliozo v najstniški dobi, med 10. in 15. letom starosti (ob ravnem sunku); bolj pogosto pri dekletih; v Veliki Britaniji približno 3 od 1000 otrok potrebujejo obravnavo zaradi skolioze (3,7). Prevalenca idiopatskih adolescentnih skoloz, izmerjenih s Cobbovim kotom večjim od 10°, je v svetu zelo različna in znaša med 0,93% in 12%; v literaturi pa je največkrat opisana prevalenca 2-3%. Približno 10% otrok, ki imajo potrjeno skoliozo, bo potrebovalo konzervativno obravnavo; 0.1 – 0.3%

otrok s potrjeno skoliozo pa bo zaradi ekstremnega napredovanja velikosti krivine potrebovalo operativno obravnavo (8).

Namen zgodnjega odkrivanja težav s hrbtenico

To delamo z namenom ustaviti napredovanje anomalij, zlasti skolioze v obdobju pubertete; preprečevati ali zdraviti respiratorno disfunkcijo (zlasti pri živčnomišičnih obolenjih); preprečevati ali zdraviti pridružene bolečinske sindrome; s korekcijo drže izboljšati estetski videz.

Obravnava različnih nepravilnosti drže in spremembe krivin hrbtenice

Slaba drža, manjše skolioze ali spremembe krivin ne potrebujejo posebnega zdravljenja. Vendar pa velja opozorilo, da zaradi priučitve bolj ustrezne drže in ergonomskih prilagoditev na učnem/delovnem mestu, otroku dajemo dobro »popotnico« za kasneje. Vaje za dobro držo zato predstavimo v naslednjem prispevku.

Pri začetnih skoliozah, ki jih ugotavljamo z Adamsovim testom predklona oziroma skoliometrom, s katerim izmerimo ukrivljenost, manjšo od 5 – 10°, priporočamo spodbude gibanju, ki pripomorejo k bolj uravnoteženemu mišično-skeletnemu razvoju, večji spretnosti in samozavesti, kar vse pripomore k boljši drži. Pri slabi drži naj otrok/mladostnik dela vaje za boljšo držo. Če tega ne zmore ali je potrebna dodatna spodbuda zdravemu življenjskemu slogu, je smiselna napotitev v Center za krepitev zdravja.

Pri začetni skoliozi, izmerjeni s skoliometrom med 5 – 10°, je potrebno spremljanje pri pediatru in vaje s fizioterapevtom.

Če s skoliometrom izmerimo več kot 7 – 10° ali izmerimo hitro slabšanje (npr. 10° ali več v 6 mesecih), je potrebna obravnava pri fizioterapevtu s specialnimi znanji (npr. SEAS).

Pri večjih krivinah oz. hitrem napredovanju skolioze ali dodatnih težavah je potrebna tudi obravnava pri fiziatru in ortopedu, saj bo spremljanje stanja in odločitve o morebitnem zdravljenju napravljeno glede na Cobbov kot izmerjen na Rtg posnetku hrbtenice.

Pri večjih krivinah se fiziater lahko odloči za predpis steznika oz. ortoze (TLSO-torakolumbalnaspinalna ortoza). Ta je individualno izdelana, trda in zahteva nošnjo več ur dnevno. Pogosta nošnja, tudi preko noči, se obrestuje pri skoliozah, ki niso sindromskega vzroka ali posledica živčno-mišičnih obolenj. Pri slednjih pa s steznikom le upočasnjujemo stanje in si »kupujemo« čas do operacije. Z nošnjo steznika dosežemo boljšo poravnavo, kar je pri otrocih in mladostnikih, ki se šolajo in npr. ves dan preživijo v vozičku, lahko pomemben ergonomski dejavnik, ki prispeva k bolj funkcionalnemu sedenju in sprostitvi rok za druge dejavnosti. Pri odločitvi za steznik je zelo pomembno sodelovanje s starši in pripravljenost otroka na nošnjo. Če že vnaprej vemo, da otrok steznika ne bo nosil, se raje pogovorimo, dajmo čas za premislek ter šele ob odločitvi, da bo otrok sodeloval, izvedemo napotitev k fiziatru za predpis ortoze.

Največje krivine (več kot 35° Cobbovega kota) pa je treba operirati. Pri krivinah, ki so večje od 45° izmerjenih po metodi po Cobbu, gre zelo pogosto za živčno-mišična obolenja, ki zahtevajo celostno obravnavo. Sam poseg: klasična fiksacija z

osteosintetskim materialom ali vstavitev magnetnih palic, je tudi pri nas postal rutinski. Vstavitev magnetnih palic omogoča redno, neinvazivno podaljševanje dolžine palic ter tako pripomore k izravnavi.

Športna aktivnost se praviloma ne predpisuje za zdravljenje skolioze. Priporoča pa se, da se tudi otroci s skoliozami ukvarjajo s športom zaradi njegovih pozitivnih psiholoških in nevromotoričnih učinkov ter splošnega dobrega počutja, ki ga nudi. S športom naj se ukvarjajo tudi tisti, ki nosijo ortoze. Pri velikih krivinah se odsvetujejo kontaktni in zelo dinamični športi ter orodna telovadba, prevali, premeti, pa tudi tekmovalni športi, pri katerih prihaja do velikih mobilizacij hrbtenice (ritmična gimnastika, plavanje, balet, športni plesi ipd.).

Prognoza

Odvisna je od naslednjih dejavnikov:

- starosti otroka ob odkritju (infantilne in juvenilne oblike idiopatske skolioze imajo večjo tendenco napredovanja)
- družinske anamneze (pozitivna anamneza predstavlja večje tveganje za napredovanje)
- kvalitete vezivnega tkiva (laksna koža in sklepi večajo tveganje za napredovanje)
- velikosti krivine ob odkritju ($>20^\circ$ po Cobbu že ob odkritju hitreje napreduje)
- prisotnosti izrazite hipokifoze, ki tudi zmanjša učinkovitost zdravljenja z ortozo
- spola (pri deklicah je verjetnost napredovanja 10x večja)
- spolne zrelosti (pubertetni zagon rasti predstavlja večji riziko za večanje krivine, ko pa dekleta dobijo menstruacijo, se verjetnost za večanje skolioze zmanjša)
- velikosti krivine ob zaključku rasti (če je krivina ob zaključku rasti večja od 30° po Cobbu, obstaja verjetnost, da bo še napredovala, zato je potrebno nadaljnje spremljanje; če pa je skolioza večja od 50° po Cobbu, bo zagotovo napredovala in povzročila zdravstvene težave, vključno s težavami z dihanjem (manjša vitalna kapaciteta) in znižanje kvalitete življenja.

Zaključek

Pri sistematičnih pregledih ne pozabimo na hrbtenico! Klinični pregled, s preprosto meritvijo s skoliometrom, nas lahko opozori na dodatno diagnostiko ali pa spodbudi otroka in mladostnika usmeri v bolj zdrav življenjski slog in boljšo držo.

Literatura:

1. Delovna skupina za preventivno zdravstveno varstvo šolskih otrok in mladostnikov. NIJZ. Smernice Programa ZDAJ za izvajanje preventivnih pregledov učencev, dijakov in mladostnikov. Dostopno na: <https://zdaj.net/strokovna-javnost/> (7.11.2023)
2. Jesse MW. Orthopedic conditions. Physical Therapy for children, Campbell*s, Fifth edition, 2017, str. 328-330.
3. Scoliosis Association UK (SAUK) & British Scoliosis Research Foundation (BSRF). Dostopno na: <https://sauk.org.uk/> (7.11.2023)
4. Fredrickson BE, Baker D, McHolick WJ, Yuan HA, Lubicky JP. The natural history of spondylolysis and spondylolisthesis. J Bone Joint Surg Am. 1984;66:699-707.

5. Nyska M, Constantini N, Cale-Benzoor M, Back Z, Kahn G, Mann G. Spondylolysis as a cause of low back pain in swimmers. *Int J Sports Med.* 2000;21:375-9.
6. Bono CM. Low-back pain in athletes. *J Bone Joint Surg Am.* 2004;86-A:382-96.
7. NHS inform. Scoliosis. Dostopno na: <https://www.nhsinform.scot/illnesses-and-conditions/muscle-bone-and-joints/conditions/scoliosis#treating-scoliosis-in-children> (7.11.2023)
8. Weinstein SL, Dolan LA, Wright JG, Dobbs MB. Effects of bracing in adolescents with idiopathic scoliosis. *N Engl J Med.* 2013;369(16):1512-21.

2.

SKOLIOZA IN INDIKACIJE ZA NAPOTITEV K ORTOPEDU OZIROMA NA TERCIARNI NIVO

Jure Leban, dr. med., specializant ortopedske kirurgije¹
doc. dr. Miha Vodičar, dr. med., specialist ortopedske kirurgije²

¹ Ortopedska klinika, Oddelek za kirurgijo hrbtenice, UKC Ljubljana, Zaloška cesta 9, 1000 Ljubljana

² Ortopedska klinika, Oddelek za kirurgijo hrbtenice, UKC Ljubljana, Zaloška cesta 9, 1000 Ljubljana in Medicinska fakulteta v Ljubljani

Skolioza je tri-dimenzionalna deformacija hrbtenice – istočasno je ukrivljena v frontalni (levo-desno), sagitalni (anteriorno-posteriorno) in transverzalni (rotacija) ravnini. Ključni sestavni del vsake pediatrične skolioze je prav prisotnost rotacijske komponente. Sicer je skolioza relativno pogosta patologija, ki jo ima cca. 2–3% populacije. Od tega le približno desetina potrebuje kirurško obravnavo.

Glede na čas nastanka jih delimo na infantilne (0 – 4 let), juvenilne (4 – 10 let) in adolescentne (po 10. letu starosti). Če vzroka za njihov nastanek ne poznamo, gre za primarne oz. idiopatske (80-90%, najpogosteje v adolescenci), v nasprotnem primeru pa so sekundarne in so lahko posledica raznolikih dejavnikov, kot so kongenitalne motnje v razvoju vretenc, sindromi, nevro-muskularne bolezni, poškodbe, tumorji, itd.

Glede na mesto apeksa krivulje jih razdelimo na prsne (apeks med vretencem T2 in diskusom T11/12), prsno-ledvene (apeks med vretencem T12 in vretencem L1) in ledvene (apeks med diskusom L1/2 in vretencem L4) skolioze. Prsna krivina je največkrat glavna oz. največja in je večinoma desna (dekstro–konveksna), ledvena pa je največkrat kompenzatorna in leva.

Prave skolioze, ki je posledica strukturnih nepravilnosti, pacienti ne morejo korigirati s hotenimi gibi. To jo razlikuje od funkcionalnih skolioz, ki so lahko posledica slabe drža oz. asimetrično razvitih paravertebralnih mišic, bolečine oz. mišične kontrakture, razlik v dolžini spodnjih okončin, ipd. Pri teh stanjih se z odstranitvijo vzroka korigira tudi patološka ukrivljenost hrbtenice.

Obravnava skolioz je odvisna predvsem od vrste skolioze, velikosti krivine in starosti otroka. Tveganje za napredovanje skolioze je obratno sorazmerno s starostjo in premo sorazmerno z velikostjo Cobb-ovega kota. Najboljši prediktor progressa skolioze je velikost kota pred največjo hitrostjo rasti (PGV – Peak Growth Velocity), do katere pride neposredno pred vrednostjo Risser 1 oz. pri dekletih neposredno pred menarho – pri

dekletih okoli 12. leta, pri dečkih pa okoli 14. leta. V kolikor je Cobb-ov kot pred PGV pri idiopatski skoliozi večji od 30°, je operativni poseg skoraj neizogiben.

Skolioze različnih etiologij lahko ugotovljamo že med sistematskim pregledom otroka v različnih starostih, ko je deformacija hrbtenice vidna in tipna ali pa najdemo asimetrijo medeničnega oz. ramenskega obroča. Ob pregledu se splača biti pozoren na morebitne vzroke funkcionalne skolioze. Adamsov test predklona je poglavitni in lahko razkrije asimetrijo prsnega koša ali ledvenega predela hrbtenice oz. različni višini leve in desne polovice trupa. Nesimetričnost je posledica rotacije vretenc pri skoliozi – zadnji deli vretenc (spinozni odrastki) so namreč zasukani proti konkaviteti krivine, torej prihaja do dviga reber oz. paravertebralne miškulature na konveksiteti. Rotacijsko deformacijo lahko merimo s skoliometrom, s katerim je smiselno preveriti celotno hrbtenico, tako da z napravo po koži drsimo vse od vratu do sakruma. Kot, izmerjen s skoliometrom ima omejeno napovedno vrednost velikosti Cobb-ovega kota, načeloma pa velja, da izmerjen kot 7° na skoliometru predstavlja Cobb-ov kot velikosti cca. 20°. V kolikor je med kliničnem pregledom ugotovljen sum na skoliozo oz. predvidevamo, da je Cobb-ov kot večji od 10°, je indicirana potrditev diagnoze z rentgenskim slikanjem celotne hrbtenice v antero-posteriorni smeri.

Za pacienta z idiopatsko skoliozo v vseh starostnih skupinah je napotitev k ortopedu indicirana za krivine nad 20° (7° na skoliometru).

Rentgensko potrjena idiopatska skolioza do 25° Cobb-ovega kota ne potrebuje zdravljenja s steznikom, potrebne pa so fizioterapevtska oz. fiziatrična obravnava in kontrole kliničnega stanja in rentgenskih slik s strani ortopeda. Faza hitre rasti (okoli PGV) je kritična za razvoj skolioze, zato je takrat priporočljivo tesnejše spremljanje pacientov, sploh pri pacientih s krivinami, ki bi potencialno narekovale operativno obravnavo. Po tem obdobju se rast upočasni in skolioza načeloma kritično ne napreduje več. Kontrole so lahko redkejše in se postopoma zaključijo.

Pri krivinah med 25° in 45° in Risser-jevimi indeksi 0–2 so indicirani aplikacija steznika, fiziatrična obravnava in redne rentgenske kontrole krivin. Pri tem se je potrebno zavedati, da se steznik idejno uporablja le za zaustavitev progressa skolioze in ne korekcijo oz. zmanjšanje krivin.

Če skolioza napreduje nad 45°, pogosto napreduje tudi po končani rasti – v teh primerih je za zaustavitev progressa potrebna operativna ortopedska terapija oz. zatrditev hrbtenice. V primeru zgodnjih skolioz (pojav pred 10. letom) se v operativne namene uporabljajo konstrukti, ki omogočajo nadaljnjo rast hrbtenice (growth-friendly techniques).

Tesnejše sledenje je nujno za paciente s sekundarnimi skoliozami. Neuromuskularne (cerebralna paraliza, spinalna mišična atrofija, Duchennova mišična distrofija, Rett sy. itd.) skolioze se slabo odzivajo na zdravljenje s steznikom, progres je načeloma nezadržan, hkrati pa lahko izjemno hiter in zato zahteva preventivno kirurško obravnavo že manjših krivin. Podobno velja tudi za sindromske skolioze (Marfan sy., Ehlers-Danlos sy., neurofibromatoza, ahondroplazija itd.). Napredovanje deformacije pri pacientih vodi v povečano morbiditeto in mortaliteto z zgodnjim pojavom respiratorne insuficience,

bolečin (prsni koš nasede na medenično kristo) in težav z nego – pri Duschenovi mišični distrofiji se npr. zato za operativno korekcijo skolioze odločamo že pri Cobbovem kotu 20–30°. Pri neuromuskularnih in sindromskih patologijah je napotitev k ortopedu indicirana ob ugotovitvi skolioze.

Kongenitalne skolioze nastanejo zaradi embrionalnih motenj segmentacije in formacije mezenhimske zasnove hrbtenice. Čeprav je motnja prisotna ob rojstvu, pa se deformacija največkrat razvije z rastjo – skoliozo se ugotovi kasneje pri malčkih zaradi grbe, asimetrije kolkov ali ramen, odmika glave oz. zmanjšane gibljivosti cervikalne hrbtenice ali nezmožnosti sedenja. Lahko so pridružene tudi prekomerna poraščenost nad hrbtenico, nevrološke motnje ali pa druge pridružene težave lokomotornega in pa pogosto genito–uretralnega sistema. Te skolioze se lahko slabšajo počasi in zahtevajo le opazovanje, v več kot 70% pa zahtevajo operativno obravnavo. Po navadi so zaradi rigidnosti slabo odzivne na steznik, ki se uporablja bolj za upočasnjevanje progressa kompenzatornih krivin. V primeru hitrega napredovanja skolioze in neodzivnosti na konzervativno terapijo je operacija lahko indicirana že zgodaj v otrokovem življenju. V primeru suma na kongenitalno skoliozo je indicirana ustrezna rentgenska diagnostika in napotitev k ortopedu

V kolikor so med primarno obravnavo pacienta prisotne progresivne bolečine, hiter progres krivin, oster apeks krivine ali pa nevrološki znaki oz. simptomi, je za izključevanje patološkega procesa indicirana prioritarna obravnava. V tem primeru je potrebno pacienta nujno napotiti na terciarni nivo za nadaljnjo diagnostiko in eventualno terapijo.

Začetna obravnava s strani ortopeda sicer sestoji iz kliničnega pregleda in rentgenskega slikanja celotne hrbtenice.

Zanimata nas predvsem dva radiološki parametra – Cobb-ov kot, ki ga osnujeta zgornja krovna plošča zgornjega najbolj nagnjenega vretenca in spodnja krovna plošča spodnjega najbolj nagnjenega vretenca, in Risser-jev indeks, kjer ocenjujemo stopno osifikacije medenične kriste. Zanimajo nas tudi druge morebitne patološke najdbe na skeletu (prirojene malformacije, poškodbe, tumorji, ipd.).

Za pravilno interpretacijo rentgenskih slik je nujna njihova tehnična popolnost. Cobb-ov kot, velik vsaj 10°, je radiološki kriterij za določitev skolioze. Skolioze imajo lahko več krivin, ki jih na podlagi rentgenskih posnetkov razdelimo na strukturne in kompenzatorne. Na "bending" posnetkih, pri katerih se pacient nagne na stran apeksa krivine, se krivina lahko zmanjša pod 25° ali pa ostane večja od omenjenega kota – v prvem primeru gre za nestrukturne krivine, ki jih med posegom ne inštrumentiramo, v slednjem pa za strukturne krivine, za katere je potrebna zatrditev oz. fiksacija.

V kolikor je skolioza zgodnja (nastanek pred 10. letom), sumimo na ali pa so prisotne kongenitalne malformacije, je prisotna apikalna hiperkifoza, gre za prisotnost bolečine oz. hiter progres krivin, najdemo nevrološke znake oz. simptome ali pa gre za sinistro–konveksno prsno krivino, je indicirana tudi MR diagnostika za izključitev patološkega procesa oz. patologije hrbtenjače ali spinalnega kanala. V specifičnih primerih se tekom predoperativne obravnave pacienta naredi tudi usmerjen CT.

Literatura:

1. Sebaaly, A., Daher, M., Salameh, B., Ghoul, A., George, S., & Roukoz, S. (2022, May 1). Congenital scoliosis: a narrative review and proposal of a treatment algorithm. *EFORT Open Reviews*, 7(5), 318–327. <https://doi.org/10.1530/eor-21-0121>
2. Ruiz, G., Torres-Lugo, N. J., Marrero-Ortiz, P., Guzmán, H., Olivella, G., & Ramírez, N. (2022, August 1). Early-onset scoliosis: a narrative review. *EFORT Open Reviews*, 7(8), 599–610. <https://doi.org/10.1530/eor-22-0040>
3. Souder, C. (n.d.). Adolescent Idiopathic Scoliosis - Spine - Orthobullets. <https://www.orthobullets.com/spine/2053/adolescent-idiopathic-scoliosis>
4. Negrini, S., Donzelli, S., Aulisa, A. G., Czaprowski, D., Schreiber, S., de Mauroy, J. C., Diers, H., Grivas, T. B., Knott, P., Kotwicki, T., Lebel, A., Marti, C., Maruyama, T., O'Brien, J., Price, N., Parent, E., Rigo, M., Romano, M., Stikeleather, L., . . . Zaina, F. (2018, January 10). 2016 SOSORT guidelines: orthopaedic and rehabilitation treatment of idiopathic scoliosis during growth. *Scoliosis and Spinal Disorders*, 13(1). <https://doi.org/10.1186/s13013-017-0145-8>
5. Moore, D. W. (n.d.). Neuromuscular Scoliosis - Spine - Orthobullets. <https://www.orthobullets.com/spine/2056/neuromuscular-scoliosis?hideLeftMenu=true>

3.

TERAPEVTSKE MOŽNOSTI NA PRIMARNEM NIVOJU S PRAKTIČNIM PRIKAZOM VAJ ZA HRBTENICO

Darja Popovič, dipl. fizioterapevt¹

Katja Logar, dipl. fizioterapevt²

doc. dr. Tina Bregant, dr. med., spec. pediatrije, spec. fizikalne in rehabilitacijske medicine³

^{1,2,3} CIRIUS Kamnik, Novi trg 43 a, 1241 Kamnik

Uvod

Drža je položaj našega telesa v prostoru. Kompleksni posturalni tonični sistem, ki je del osrednjega in perifernega živčnega sistema, nadzoruje našo držo. Omogoča nam, da kljub sili težnosti ohranjamo pokončen položaj in se usklajeno gibljemo v okolju, ki nas obdaja.

Drža zahteva učinkovito biomehanično poravnavo telesa in orientacijo telesa na okolje. Sama drža ni statičen pojav telesa, temveč se neprestano prilagaja, da zagotovi najboljši položaj glede na trenutne zahteve. Osnova drže je posturalni tonus skeletnih mišic. Ustrezen posturalni sistem predstavlja izhodišče vsakega giba in tudi zmogljivost gibanja. Posturalni tonus izvira iz supraspinalnih centrov, vključno z retikularno formacijo, vestibularnimi jedri, malimi možgani in mezodiencefalnimi jedri (1).

Dobra drža

Dobra drža zmanjša pretirano obrabo sklepnih površin, zmanjša obremenitev vezi v hrbteničnih sklepih in omogoči mišicam bolj učinkovito, neboleče mišično delo. Dobra drža pripomore pri preprečevanju mišične napetosti, motnjah zaradi prekomerne obremenitve ter tudi preprečuje bolečine v hrbtu in mišicah. Dobra drža pomeni, da ko stojimo, nevidna ravna črta poteka od vrha glave po sredini telesa in se konča med stopali. Od strani vidimo ravno črto, ki povezuje uho, ramo, kolk, koleno in gleženj.

Ohranjanje dobre drže nam zagotavlja ergonomsko prilagojeno delovno mesto, znanje in zavedanje o drži ter pogosta menjava telesnega položaja (prekinjanje statične napetosti – zakrčenja mišic). Pravilno sedenje pomeni, da je medenica v nevtralnem položaju, kot v kolkih, kolenih, stopalih je 90 °, pri čemer so stopala na tleh. Medenica je nadzorni center našega gibanja, njen položaj in gibanje se prenaša na zgornji in spodnji

del telesa. Če je medenica v retrofleksiji, je zgornji del telesa v fleksiji, kot v kolkih se poveča in obratno: če je medenica v antefleksiji, je zgornji del telesa v ekstenziji, kot v kolkih se zmanjša.

Neoptimalna in slaba drža

Neoptimalno držo ocenjujemo glede na težave, odsotnost deformacij in ali smo zmožni samostojne, aktivne poravnave. Pri tem pomagajo vaje v centrih za krepitev zdravja, ki jih lahko vodi kineziolog. Ko preventiva ne zadošča in so že nakazane spremembe v telesni drži (hipotonija, asimetrija, spremembe v mišičnem ravnovesju, neenakomerna dolžina spodnjih udov), kar smo ugotovili pri sistematičnem pregledu, je smiselna napotitev k fizioterapevtu, ki naredi natančno oceno telesne drže in individualni program fizioterapije.

Deformacija hrbtenice je stanje, pri katerem je hrbtenica pretirano ukrivljena (kifoza, lordoza, skolioza). Najbolj znana fizioterapevtska koncepta za obravnavo skolioz sta koncepta SEAS (angl. »Scientific Exercises Approach to Scoliosis«) in Schroth (2,3). V CIRIUSU delamo po SEAS konceptu.

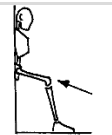
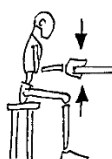



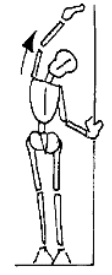
SEAS protokol ocenjevanja zajema več različnih testov: merjenje prominence s skoliometrom, merjenje deviacije hrbtenice s svinčnico v sagitalni ravnini, Cobbov kot izmerjen iz rentgenske slike, ocena po Risser-ju, FAKUDA test, koordinacija gibanja, Rombergov test ravnotežja, gibljivost sklepov, mišične skrajšave. Po ocenjevanju fizioterapevt pripravi individualni program fizioterapije, ki zajema manualno korekcijo telesne drže, učenje zavedanja telesa, pravilne drže, učenje samokorekcije, učenje individualno pripravljenih vaj ter navodila za domov. Pomembno je spremljanje stanja in redno ocenjevanje ter prilagoditev vaj oziroma programa gleda na spreminjanje stanja.

V zadnjih letih je bilo objavljenih veliko znanstvenih raziskav obravnave skolioze v različnih fazah po pristopu SEAS. Pri obravnavi po SEAS so najpomembnejši terapevtski cilji aktivna samokorekcija hrbtenice v treh prostorskih ravninah, izboljšanje mišične stabilizacije hrbtenice, razvoj ravnotežnostnih odzivov in živčno-mišična integracija. Namen vaj je naučiti pacienta, da bo izvajal aktivno samokorekcijo drže tudi čez dan in med opravljanjem dejavnosti vsakdanjega življenja.

Vaje za boljšo držo

Obstaja veliko vaj za dobro držo. Pomembno je, da je vaja pravilno izbrana za določenega uporabnika, da se jo nauči pravilno izvajati in da jo izvaja. Pomemben je odnos med uporabnikom in terapevtom, ki skupaj postavita terapevtski cilj in mu sledita.

Predlog vaj za dobro držo povzemamo po spletni strani: www.scoliosismanager.it in spletni strani ZDAJ (4).

1. Stojte s hrbtom naslonjeni na steno. Upognite kolena in nato s hrbtom potisnite ob steno.	
2. Sedite za mizo in primite rob mize. Z rokami potiskajte gor in dol.	
3. Postavite se na vse štiri. Potiskajte medenico naprej (anteverzija) in nazaj (retroverzija).	
4. Ležite na hrbtu s pokrčenimi koleni. Dvignite medenico.	
5. Ležite na trebuhu. Dvignite glavo in trup od podlage.	
6. Stojte vzravnano ob vratih. Z levo roko se primete za rob vrat. Z desno roko posežete na nasprotno stran in se nagnite v levo, proti vratom. Ponovite na nasprotni strani.	

Zaključek

Dobra drža je pokazatelj zdravja hrbtenice; zdravje hrbtenice pa vpliva na splošno zdravje in počutje. Pomembno je, da se spremembe telesne drža in prisotnost deformacij pravočasno prepozna, se čim hitreje ukrepa in zagotovi celostno obravnavo znotraj multidisciplinarnega tima. Fizioterapevt ima veliko vlogo pri izboljšanju in vzdrževanju dobre drža ter tudi pravočasna zazna morebitno poslabšanje in potrebo po uvedbi medicinskega pripomočka (ortoze), o čemer se posvetuje z zdravnikom.

Literatura:

1. Mergner T. A neurological view on reactive human stance control. *Annu Rev Control.* 2010;34:177-98.
2. Romano M, Negrini A, Parzini S, Negrini S. Scientific exercises approach to scoliosis (SEAS): Efficacy, efficiency and innovation. The conservative scoliosis treatment. T. B. Grivas (Ed.). IOS Press, 2008:191–207.
3. Negrini S, Negrini A, Romano M, Verzini N, Negrini A, Parzini S. A controlled prospective study on the efficacy of SEAS. D.Uyttendaele and P.H. Dangerfiels (Eds). IOS Press; 2008.
4. Delovna skupina za preventivno zdravstveno varstvo šolskih otrok in mladostnikov. NIJZ. Smernice Programa ZDAJ za izvajanje preventivnih pregledov učencev,

dijakov in mladostnikov. Dostopno na: <https://zdaj.net/strokovna-javnost/>
(7.11.2023)

4.

PREVENTIVNI PREGLED STOPAL OTROKA IN MLADOSTNIKA TER INDIKACIJE ZA NAPOTITEV V SPECIALISTIČNO OBRAVNAVO

doc. dr. Tina Bregant, dr. med., spec. pediatrije, spec. fizikalne in rehabilitacijske medicine

CIRIUS Kamnik, Novi trg 43 a, 1241 Kamnik

Uvod

Stopala so del noge, spodnji udi pa pomemben del našega gibalnega sistema. Poleg anatomske ustreznosti in ustrezne statične in dinamične biomehanike spodnjih udov je za pričakovan tipičen razvoj stopala potrebna še ustrezna zrelost in funkcionalno delovanje živčevja.

Stopala so po eni strani zelo občutljiva, po drugi pa robustna in trpežna, saj povprečna oseba v življenju prehodi kar 160.000 kilometrov. To je velik napor za stopala in če stopala ne delujejo brezhibno, se lahko pojavijo bolečine. Stopala z razvojem hoje predstavljajo najbolj stalen in neposreden stik z okoljem in podlago ter omogočajo stojo in hojo ne glede na teren, saj nam tudi pomagajo loviti ravnotežje. Tako niso stopala zgolj statična in njihova vloga le podporna, pač pa omogočajo tudi zelo učinkovito gibanje in so v tem zelo dinamična.

Prirojene okvare stopal delimo na položajne in strukturne (1). Položajne nastanejo pred rojstvom, ko je embrionalni razvoj že končan. Običajno pride do spontane poprave stanja in je zato terapija večinoma konzervativna. Incidenca položajnih okvar stopala je približno 2%, medtem ko je strukturnih okvar nekoliko več – 3,6%. Slednje nastanejo med razvojem in praviloma potrebujejo kirurško korekcijo. Med položajne motnje stopal sodijo fleksibilna ploska stopala, pes valgus in varus, pes metatarsus adductus, lahko tudi pes calcaneovalgus in pes equinovarus. Med strukturne motnje sodijo rigidna ploska stopala z vertikalno položenim talusom, pes equinovarus, prirojeni metatarsus varus in večje prirojene deformacije prstov, pes cavus, stanja ob artrogripozi, embrionalni zažemki, paralitično stopalo in t.i. pes spazmodicus oz. tarzalna koalicija.

Normalen razvoj stopal

Stopala so kompleksna, saj je v njih kar četrtnina vseh kosti v telesu. Zаметki za ude se pojavijo že okoli 4. embrionalnega tedna, torej kmalu po zanositvi (2). Vezivno tkivo, ki vključuje hrustanec, kosti, ligamente in vezivo ter skeletne mišice, izvira iz embrionalnega mezoderma – srednjega sloja, kar vidimo kot izboklino zgornjih udov

okoli 26. ali 27. dne po zanositvi, za spodnje ude pa dan ali dva kasneje. Na vrhu vsakega brsta za ud se ektoderm – zunanji sloj, odebeli in splošči. Ob koncu 8. tedna mezenhimsko tkivo v procesu apoptoze (programirane celične smrti) propade in prsti se oddelijo eden od drugega. Ob koncu 6. tedna je celotno okostje hrustančno, nato sledi proces zakostenevanja - enhondralne osifikacije (3). Osteogeneza dolgih kosti se prične v 7. tednu. Osifikacijska jedra so prisotna v vseh dolгих kosteh od 12. tedna dalje. Osifikacija kosti oziroma zakostenevanje stopala se nadaljuje do vstopa v odraslo dobo, do približno 20. leta (4).

V 7. tednu so udi obrnjeni ventralno – proti trebuhu, nato pa se zgornja uda obrneta vstran oziroma lateralno, tako da komolci kažejo proti hrbtu – dorzalno (5). Mišice iztegovalke zgornjega uda se zato nahajajo lateralno in posteriorno, medtem ko so na spodnjem udu spredaj oziroma so orientirane anteriorno. Do tega pride, ker se spodnji udi med razvojem obrnejo obratno kot zgornji, torej medialno, s kolena obrnjenimi proti trebuhu, torej ventralno. Ta proces sukanja si najlažje predstavljamo kot neke vrste ples, ko se udi obračajo tako, da je položaj ves čas rasti čim bolj podoben kepici – zarodku. Če pri odraslem gledamo razporeditev dermatomov in miotomov (to so področja kože ali mišic, ki jih oživčuje en sam spinalni živec) nas morda razporeditev po udih zmede in se nam ne zdi logična. Če pa si predstavljamo odraslega, skrčenega v položaj zarodka, kot kepico, pa vidimo, da je razporeditev logična in skladna z razvojem.

Kritično obdobje za razvoj udov je med 24. in 36. dnem po oploditvi, ko lahko prihaja zaradi vpliva teratogenov, ki škodljivo vplivajo na razvoj, kot je bil npr. talidomid, do amelije – popolne ali delne odsotnosti uda (5). Velike anomalije udov se pojavljajo pri dveh od 1000 rojstev, pri čemer so vzroki večinoma genetski. Nekaj anomalij udov je povezanih z neustrezno oziroma moteno vaskularizacijo – razvojem žilja in prekrvitvijo, že med razvojem.

Ob rojstvu vse kosti noge še niso izoblikovane. Dolžina stopala novorojenčka meri povprečno 7,6 cm, kar pomeni približno 1/3 končne dolžine stopala (4, 6). Rast je v prvih petih letih izredno hitra, nato se upočasni do skeletne zrelosti pri povprečno 13-ih letih za deklice in 15-ih letih za dečke (7). Vsi bistveni procesi zorenja gibal, zlasti stopala, potekajo med pokončnim stanjem in hojo. Razvoj stopala je zaključen ob koncu najstništva. Čeprav je dolžina stopala pri teh letih že povsem »odrasla«, pa vendar stopalo še ni oblikovano tako kot bo čez nekaj let. Zato tudi ni ustrezno v tej starosti nositi čevljev, ki jih nosimo odrasli. V vseh življenjskih obdobjih – tudi v starosti z namenom preventive padca pri starejših, pa je potrebna skrb za stopala in ohranjanje njihove gibljivosti in prožnosti.

Oblika stopala

Oblikovanost stopala se spreminja s starostjo, pri čemer se šele v najstništvu izrazijo bolj dolga, ozka stopala, z dolgim palcem, medtem ko so otroška stopala bolj robustna, s kratkimi, bolj enakomerno dolgimi prstki, ki dajejo sprednjemu delu stopala bolj polkrožno obliko. Pri otroških stopalih tudi še ni polno izoblikovanih stopalnih lokov; dno stopala je prekrito z maščobnimi blazinicami (8).

Pri ploskem stopalu so lahko nižani vsi stopalni loki. Praviloma najbolj izstopa znižanje vzdolžnega stopalnega loka, ki omogoča stopalu prilagajanje podlagi v različnih položajih in tudi pomaga absorbirati težo med hojo in stanjem. Razvoj

vzdolžnega loka je genetsko pogojen, vendar pa nanj vplivajo tudi drugi dejavniki: telesna teža (indeks telesne mase – ITM), telesna dejavnost in obutev (8, 9).

Oblika stopal je individualna in se funkcionalno, posledično pa tudi morfološko, razvije takrat, ko otrok pričenja s hojo. Optimalno za razvoj stopala so naravna tla, ki nudijo bosemu stopalu številne dražljaje. Čevlji služijo predvsem kot zaščita pred zunanjimi vplivi in kot taki motijo običajno senzorno stimulacijo in proprioceptivno zaznavo stopal.

Dokler otrok ne hodi, ne potrebuje čevljev. Zadostujejo nogavičke ali copatki z nedersečim podplatom. Kasneje pa otrok dobi čevlje, ki ustrezajo po velikosti in obliki stopala in so iz ustreznih materialov ter dovolj mehki, da omogočajo čim bolj naravno gibanje. Multicentrična epidemiološka raziskava je pokazala, da nošnja obutve ne glede na starost otrok in mladostnikov vpliva na znižanje stopalnih lokov in razvoj hallux valgusa (10). Zato je skrb za čim več bosonoge hoje oziroma hoje v ustrezni obutvi dolgoročno smiselna. Oblika in velikost čevlja, če sta neustrezni, namreč spremenita celo vzorec hoje. Velja pa vseeno opomniti na pomanjkanje raziskav, ki bi utemeljile izbiro točno določene obutve za otroke in mladostnike (11). Zato se zaradi pomanjkanja empiričnih podatkov držimo predvsem pravila, da razvoja ne hromimo z neudobno in neprimerno veliko obutvijo (12).

Stopala

Pri oceni oblike stopala upoštevamo več dejavnikov: starost otroka, prisotnost maščobnih blazinic (indeks telesne mase!), način hoje in držo (celotna kinematična veriga), stopnja ploskosti. Uporaba plantoskopa za pediatra ni nujna, potrebno pa je otroka sezuti, tudi nogavice, ter ga opazovati stoje, ob hoji, hoji po prstih, petah, tandemsko (kar sodi v oceno gibanja) ter posebej ob stoju tudi napraviti oceno obeh stopal, vključno s petnicami. Stopal nikoli ne ocenjujemo ločeno – so del gibalnega aparata, zato pregledamo oba uda v mirovanju in v gibanju. To naredimo lahko dokaj hitro s tem, da se otrok sprehodi po prostoru: od nas do vrat, nato po prstih nazaj, po petah spet do nas in še tandemsko. Ko stoji, ocenimo položaj petnic, oblikovanje stopalnega loka pod pritiskom (ob postavljanju na prste). Nato počepne, zadrži težo na eni in drugi nogi. Če ima pri izvedbi težave, potem usmerjeno preverimo dolžino udov (relativno in absolutno), po potrebi tudi funkcionalno s podlaganjem lesenih ploščic. Če sumimo na omejeno gibljivost v sklepih (tudi hiperekstenzijo), preverimo. Upoštevamo osnovno obolenje (če je prisotno).

Ploska stopala

Ploska stopala so pri otrocih zelo pogosta. Prisotno je mišično skeletno neravnovesje spodnjih udov, ki vpliva na funkcionalnost stopala pri ohranjanju ravnotežja na držo telesa oz. posturalno kontrolo. Ploska stopala imajo praktično vsi dojenčki in malčki, dokler ne shodijo zanesljivo. Do tretjega leta starosti imajo malčki stopala podložena z maščobnimi blazinicami, ki še dodatno okrepijo videz ploskega stopala. Zato izolirane najdbe ploskosti stopala ne ocenjujemo pri predšolskih otrocih, pač pa kasneje, praviloma po osmem letu (13).

Plosko stopalo prepoznamo po videzu, ko se med hojo ali v stoječem položaju dotika tal s celotno površino in je stopalni lok premalo napet oziroma stopalo ni lokasto upognjeno. Stopalo ocenjujemo ob obremenitvi (postavljanje na prste) in ko je neobremenjeno.

Fleksibilno plosko stopalo: asimptomatsko in simptomatsko

Pri fleksibilnem ploskem stopalu, ki je asimptomatsko in ne potrebuje nobenih ukrepov, se stopalo sicer dotika tal in se loki ne formirajo zadostno, vendar pa se vzpostavijo pri hoji po prstih in ob ekstenziji palca. Posebni ukrepi pri fleksibilnem ploskem stopalu niso potrebni.

Včasih pri pregledu opazimo vrojeno hiperlaksnost vezi, ki je deloma genetsko pogojena. Nanjo ne moremo vplivati, lahko pa s krepitvijo miškulature izboljšamo čvrstost mišično-skeletnega aparata.

Pri bolečem – torej simptomatskem fleksibilnem stopalu (glede na razvoj, se to praviloma izrazi šele v adolescenci), predlagamo korekcijske vaje za stopala, ki bodo krepile mišično-ligamentarni aparat in preverimo obutev. V primeru večjih težav in bolečin se lahko odločimo v akutni fazi za nesteroidna protivnetna zdravila ter razmislimo o uporabi vložka (ki je lahko tudi industrijsko izdelan) oziroma individualnei izdelavi ortoz oz. vložkov. Uporabnost vložkov pri fleksibilnem stopalu sicer ni dokazana.

Zelo pogosto so pri simptomatskem fleksibilnem ploskem stopalu pridružene komorbidnosti, kot so debelost, ohlapnost ligamentov, generalizirana hipotonija, ki pa jih celostno naslovimo z obravnavo debelosti in telesno dejavnostjo (napotitev v Center za krepitev zdravja). V primeru hipotonije in večjih gibalnih težav, lahko napotimo v razvojno ambulanto, kjer se tudi odločijo za fizioterapevtsko obravnavo. Praviloma so sicer ti otroci že bili obravnavani v razvojni ambulanti.

Pri večjih otrocih oziroma odraslih, kjer opažamo simptomatsko fleksibilno plosko stopalo in ki opisujejo bolečine pri hoji ali stoji, (pogosto v področju kolen in/ali gležnja) in če se pojavijo prekomerne obremenitve v predelu medialnega loka (pritiski, otišanci, žulji), se lahko odločimo za ortopedske vložke za podporo medialnega loka oziroma ustrezno razbremenitev. V strokovni literaturi zasledimo različna in nasprotujoča si mnenja glede uporabe ortopedskih vložkov. V praksi opažamo pozitiven učinek njihove uporabe, če so v odločitev zanje vključeni tudi fizioterapevti in fiziatrji, ki presodijo smiselnost uporabe ortopedskega vložka. Uporabo kombiniramo z izvajanjem korekcijskih vaj in pravilno obutvijo. V primeru krajše tetive ali golenske mišice svetujemo poleg korekcijskih vaj tudi raztegovanje mišice triceps surae in Ahilove tetive.

Ne pozabimo, da ortopedski vložki, če so še tako dobri, ne nadomestijo pravilnejšega vzorca hoja in ne okrepijo ligamentarnega aparata. Za to so potrebne korekcijske vaje za stopala z razgibavanjem in pobiranjem predmetov s tal, bosonogo hojo, če se le da po naravnem terenu, in hojo po zunanjih delih stopala in po prstih. Drži pa, da lahko s pravilno predpisanim, individualno izdelanim vložkom ali/in ortozo dosežemo ustrežnejši vzorec hoje, ki pa ga moramo utrditi z ustreznimi vajami. Samo ortopedski vložki niso nikoli dovolj; potrebne so korekcijske vaje.

Rigidno plosko stopalo

Še večjo »sploščenost« stopala, ko se stopalni loki ne formirajo niti spontano niti pod obremenitvijo, imenujemo rigidno plosko stopalo. V tem primeru gre praviloma za posebnosti v razvoju kosti, zaradi česar je smiselna napotitev k specialistu, ki opravi dodatne diagnostične postopke (praviloma CT stopala). Operativni postopki na stopalu so lahko na mehkih tkivih (podaljšava Ahilovih tetiv) ali/in na kosti:

osteotomije, artrodeza, artoereza. Odločitev za operativni poseg je individualna. Rezultati so kontroverzni (14).

Indikacije za napotitev k specialistom

Pri otrocih lahko že ob rojstvu opazimo manjše nepravilnosti, kot so nadštevilni prsti ali zraščeni prsti. Manjše deformacije kot je delna sindaktilija – zraščenost prstov in ki niso funkcionalno pomembne, ne potrebujejo dodatnih ukrepov. Včasih je prisoten kožni izrastek, brez kosti, ki izgleda kot nadštevilčni prst – tega praviloma že ob rojstvu podvežemo. V primeru večjih, motečih malformacij se lahko odločimo za obravnavo pri kirurgu-plastiku, ki presodi, ali je potrebna kirurška poprava ali/in ortopedska obutev.

Ob rojstvu so včasih prisotne manjše deformacije kot posledice zaležanosti v maternici. Tam zadoščajo vaje, ki jih starši delajo doma in jim jih pokaže fizioterapevt že v porodnišnici. Ob rojstvu ugotovljen pes ekvinovarus pa zahteva zgodnja redresijska mavčenja po Ponsettiju, konzervativno in nevrofizioterapevtsko obravnavo ter po potrebi tudi kirurško zdravljenje. Pes ekvinovarus obravnavajo ortopedi, pri čemer se obravnava (in napotitve) praviloma pričnejo že v porodnišnici.

Nekateri otroci imajo rigidno plosko stopalo, kjer se stopalni lok ne oblikuje ob pritisku in jim dela težave pri dolgotrajni hoji. V tem primeru svetujemo obravnavo pri fiziatru, ki predpiše vložek ali ortopedske čevlje z okrepljenim opetnikom in Thomasovo peto. Pri izrazitem valgusu petnice in ohlapnih vezeh stopala običajno uporabljamo še dodatno razpotegnjeno povišanje medialnega dela vložka. Rigidna ploskost stopala (včasih s pridruženo pomembno sindaktilijo), ki je vidna že ob rojstvu, pa praviloma zahteva obravnavo pri ortopedu, z zgodnjim redresijskim mavčenjem, kirurško popravo, podporno nevrofizioterapevtsko obravnavo ali/in uporabo ustreznih ortoz.

Nekatere motnje, kot je npr. artrogripoza, spina bifida, cerebralna paraliza, genetske ali sindromske motnje, pa zahtevajo od samega začetka celostno obravnavo. V Sloveniji imamo dobro zasnovane razvojne ambulante za celostno obravnavo otrok v njihovem domačem okolju, kjer so otroci deležni tudi nevrofizioterapevtske obravnave. Pri hipoksično-ishemičnih dogodkih ali sindromskih motnjah, kjer se oškodovanost gibal sprva ne kaže tako izrazito, vendar pa bo sčasoma to postalo bolj očitno in se pokazalo kot npr. cerebralna paraliza s kontrakturami, je prav tako pomembna čim hitrejša obravnavo v razvojni ambulanti. Zdravnik v razvojni ambulanti otroka vodi in napotuje na dodatne preglede, hkrati pa tudi koordinira in sodeluje pri fizioterapevtski obravnavi, predpisu medicinskih pripomočkov in napotitvah na terapije.

Težave ob osnovnem obolenju, povezane s spastičnostjo, kot je npr. skrajšanje Ahilovih tetiv, lahko kasneje obravnavamo kirurško: s tenotomijami, tudi fibrotomijo po Ulzibatu, kar lahko v dogovoru z ortopedom dopolnimo z mavčenjem. Možne so tudi lokalne aplikacije npr. botulinum toksina v bolj spastične mišice. V primeru večjih, celovitih težav, pa se lahko v dogovoru z nevropediatrom, razvojnim pediatrom, fiziatrom in nevrokirurgom dogovorimo za testiranje npr. baklofenske črpalke, ki pri večjih otrocih in odraslih lahko učinkovito zmanjša spastičnost in tako olajša nego in funkcionalnost. Pri distonijah so v izbranih primerih možne vstavitve stimulacije globokih jeder v možgane (angl. »Deep Brain Stimulation« – DBS). V dogovoru z ortopedom lahko rešimo ortopedske težave kot so embrionalni zažemki ali odsotnost določenih kosti/delov kosti ali pa npr. izpahi in subluksacije kolkov pri otrocih s cerebralno paralizo. Pri otrocih s cerebralno paralizo kot posledico hipoksično-

ishemičnega dogodka ob nedonošenosti, prihaja v poštev selektivna dorzalna rizotomija (SDR), včasih v kombinaciji s tenotomijo.

Tudi otroci in mladostniki z živčno-mišičnimi obolenji imajo težave z gibali in stopali. Pri njih težave praviloma nastopijo kasneje, se slabšajo in tako lahko otroci, ki so včasih hodili, ob vstopu v šolo potrebujejo voziček. Čeprav morda na prvi pogled izgleda stanje podobno, pa je pri živčno-mišičnih obolenjih mišični tonus praviloma znižan, kitni refleksi šibki ali odsotni. Sčasoma, zaradi nedejavnosti, pride prav tako do zatrditve stopal, ki morda izgledajo neveščemu opazovalcu podobno kot kontrakture pri otrocih s spastičnostjo in okvaro osrednjega živčevja.

Zdravljenje pri otrocih in mladostnikih z živčno-mišičnimi obolenji je drugačno kot pri otrocih in mladostnikih s cerebralno paralizo ali poškodbo možganov. Za bolnike z nekaterimi živčno-mišičnimi obolenji so na voljo že vzročna, genetska zdravljenja, npr. za spinalno mišično atrofijo, vendar pa kljub vsemu bolezni zaenkrat še ne znamo učinkovito pozdraviti. Ti bolniki še vedno potrebujejo dodatne terapije in tudi medicinske pripomočke. Za njih so pogosto šele medicinski pripomočki tisti, ki jim omogočajo gibanje in sodelovanje v družbi, zato se jih ne izogibamo in jih ne utrujamo po nepotrebnem. Pri njih torej velja drugače kot pri sicer zdravih otrocih. Ustrezen, funkcionalni pripomoček (primerna ortoza, hodulja, voziček) zanje reši marsikatero težavo in izboljša funkcioniranje.

Pri otrocih in mladostnikih z nevrološkimi in živčno-mišičnimi obolenji ne pozabimo, da so njihove težave z gibali in stopali sekundarne. Gre namreč za posledice osnovne težave, to je motnje v delovanju živčevja ali/in mišičja. Zanje, kar se tiče pripomočkov, ne velja manj je več, pač pa predpis in uporaba medicinskih pripomočkov: ravno prav, ob pravem času in na pravi način.

Zaključek

Ne pozabimo, da je velika večina otrok zdravih in ne potrebuje posebne specialistične obravnave. Omogočimo jim čim več raznolikega gibanja in bosonoge hoje. V primeru težav pa je izbrani pediater oz. pediaterinja tisti, ki presodi, ali zadošča spremljanje pri njem/njej ali pa je potrebna dodatna, specialistična obravnava pri fiziatru z namenom predpisa pripomočka, ortopedu z namenom posveta pred operacijo in operativi poseg ali pri razvojnem pediatru za celostno obravnavo.

Literatura

1. France Srakar. Ortopedija. SLEDI, d.o.o. Žalec; 1994.
2. Drennan JC. Anatomy. In: Drennan, J. C. (Ed.), The Child Foot and Ankle. Raven Press, Ltd., New York, 1992; pp. 1-17.
3. Sarrafian SK, Kelikian AS. Development of the Foot and Ankle. In: Kelikian, A.S. (Ed.), Anatomy of the Foot and Ankle. Descriptive, Topographic, Functional. Wolters Kluwer & Lippincott Williams&Wilkins, Philadelphia, 2011; pp. 3-39.
4. Maier E, Killmann M. Kinderfuß und Kinderschuh. Entwicklung der kindlichen Beine und Füße und die Anforderung an den fußgerechten Schuh. VerlagNeuerMerkur, München; 2003.
5. Cifu D. Braddom's Physical Medicine and Rehabilitation. 5th edition. Elsevier, New York; 2015.
6. DiMeglio A. Growth in pediatric orthopaedics. J Pediatr.Orthop. 2001;21:549-555.

7. Walther MHD, Sinderhauf A, Körger H, Kleindienst F, Krabbe B. Anforderungen an den Kindersportschuh vor dem Hintergrund der Entwicklung des Kinderfußes. *FussSprungg*. 2005;3:23-33.
8. Barisch-Fritz B, Mauch M. Foot development in childhood and adolescence. In: *Handbook of Footwear Design and Materials* (Barisch-Fritz B, Mauch M Eds); Tuebingen, Germany; 2013.
9. Mickle KJ, Steele JR, Munro BJ. The feet of overweight and obese young children: are they flat or fat? *Obesity*(Silver.Spring). 2006;14:1949-1953.
10. Hollander KK, de Villiers E, Sehner S, Wegscheider K, Braumann KM, Venter R idr. Growing-up (habitually) barefoot influences the development of foot and arch morphology in children and adolescents. *Scientific Reports*. 2017;7:1-9.
11. Morrison SC, Price C, McClymont J, Nester C. Big issues for small feet: developmental, biomechanical and clinical narratives on children's footwear. *J Foot Ankle Res*. 2018;6(11):39.
12. Delovna skupina za preventivno zdravstveno varstvo šolskih otrok in mladostnikov. NIJZ. Smernice Programa ZDAJ za izvajanje preventivnih pregledov učencev, dijakov in mladostnikov. Dostopno na: <https://zdaj.net/strokovna-javnost/> (7.11.2023)
13. Halabchi F, Mazaheri R, Mirshahi M, Abbasian L. Pediatric flexible flatfoot; clinical aspects and algorithmic approach. *Iran J Pediatr*. 2013 Jun;23(3):247-60.
14. Caselli MA. Congenital Foot Deformities: A Guide To Conservative Care. *Podiatry Today*. 2007. Dostopno na: <https://www.hmpgloballearningnetwork.com/site/podiatry/article/7489> (7.11.2023)
15. Harris EJ, Vanore JV, Thomas JL, Kravitz SR, Mendelson SA, Mendicino RW, Silvani SH, Gassen SC. Clinical Practice Guideline Pediatric Flatfoot Panel of the American College of Foot and Ankle Surgeons. Diagnosis and treatment of pediatric flatfoot. *J Foot Ankle Surg*. 2004;43(6):341-73.

5.

ORTOPEDSKA OBRAVNAVA UGOTOVLJENIH SPREMEMB V STATUSU SPODNJIH UDOV PRI OTROKU/MLADOSTNIKU

Prim. dr. Karin Schara, dr. med., svetnica, specialistka ortopedske kirurgije

UKC Ljubljana, Ortopedska klinika, Zaloška cesta 9, 1000 Ljubljana

Najpogosteje ugotovljena odstopanja, ki jih ugotavljamo pri preventivnih pregledih otrok in mladostnikov, so razlike v dolžini in deformacije osi spodnjih udov ter deformacije stopal.

1. Razlika v dolžini spodnjih udov

Manjše različnosti v dolžini udov najdemo pogosto, v 70% populacije (razlika do dva centimetra). Vzroki za nastanek razlike v dolžini so prirojeni ali pridobljeni, slednji so povezani z okvaro ravnega hrustanca. Razlika v dolžini je lahko statična ali progresivna, v primeru progresivne se razlika v dolžini z otrokovo rastjo povečuje.

Poleg idiopatske oblike prirojeno razliko v dolžini lahko povzročijo:

- hemihipertrofija
- aplazija oz. hipoplazija skeleta spodnjega uda
- izpah kolka
- enostranska pes equinovarus deformacija

Pridobljeni vzroki so povezani z okvaro ravnega hrustanca, ki je lahko posledica:

- vnetja
- poškodbe
- tumorske rasti
- kroničnih nebakterijskih vnetij

Klinična slika:

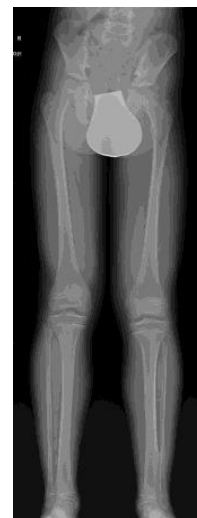- v večini primerov je potek asimptomatski
- razlika, ki je večja kot 2 cm lahko povzroča spremembe biomehanike hoje, šepanje

Klinični pregled:

- ocena hoje
- ocena ravni medenice
- meritev dolžin (meter, podlaganje)

Ortopedski pregled in obravnava:

Pri izmerjenih razlikah v dolžini spodnjih udov napravimo antero-posteriorno rentgensko (RTG) slikanje spodnjih udov stoje, ki nam omogoča izmero razlik v dolžini. Opravimo tudi analizo kostne starosti, ki jo ocenimo na osnovi RTG slike leve roke z zapestjem. Na podlagi kostne starosti natančneje določimo predvideno obdobje otrokove rasti in načrtujemo morebiten kirurški poseg.



Slika 1. RTG slika spodnjih udov prikazuje razliko v dolžini udov. Vidna je prikrajšava na levi strani.

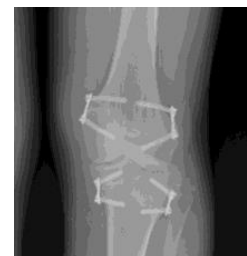Osnovna načela kirurškega zdravljenja razlik v dolžini spodnjih udov:

- 0 do 2 cm: kirurško zdravljenje ni indicirano
- 2 do 5 cm: krajšanje daljše spodnje okončine z usmerjanjem rasti (epifiziodezo) ali krajšanje dolge kosti spodnjega uda s pomočjo osteotomije in osteosinteze
- 5 do 20 cm: podaljšava dolge kosti z ali v kombinaciji z drugimi kirurškimi posegi
- >20 cm protetika

Usmerjanje rasti dolgih kosti (fiziodeza, epifiziodeza) je kirurška metoda, ki deluje na rastno ploščo, prekine rast dolge kosti na mestu delovanja in posledično omogoča zmanjšanje razlike v dolžini udov ali popravo osnih deformacij skeleta.

Delovanje je omejeno na dobo otrokove rasti, učinkovanje je lahko trajno ali začasno, odvisno od izbrane kirurške metode.

Slika 2. RTG slika kolenskega sklepa prikazuje začasno epifiziodezo s ploščicami in vijaki vstavljenimi v predel distalne stegnenice in proksimalne golenice.



Kirurške metode za podaljšanje stegnenice ali golenice:

- so namenjene zmanjševanju razlik v dolžini udov več kot 5 cm
- različne kirurške tehnike fiksacije po osteotomiji
- neodvisne od dejavnika rasti in se izvajajo tudi po zaključku rasti
- možne so kombinacije z usmerjanjem rasti, epifiziodezo (krajšanja daljšega uda z epifiziodezo na stegnenici in/ali golenici)

Zapleti po posegu podaljšave stegnenice in/ali golenice:

- celjenje kosti
- nevrovaskularne okvare
- kompartment sindrom
- mehanski vzroki

Zapleti po posegu usmerjanja rasti (epifiziodeza):

- deformacija oblike distalne stegnenice in/ali proksimalne golenice
- nastanek osne deformacije

Napotitev na ortopedski pregled in obravnava:

- ugotovitev razlike in morebitnih razlogov za nastanek
- spremljanje pediatra in ortopeda (progresija, zdravljenje z metodo usmerjena rast) do zaključka rasti
- individualen pristop in pojasnila staršem

2. Deformacije osi spodnjih udov

Osne deformacije lahko nastanejo na stegnenici, na golenici, na obeh kosteh, ali pa so posledica okvare ligamentov v predelu kolena. Ločimo med *genu varum* in *genu valgum* in prav slednja deformacija je pogost razlog za napotitev na ortopedsko obravnavo.

O deformaciji *genu valgum* govorimo v primerih, ko po dopolnjenem sedmem letu starosti valgus kolena napreduje preko fizioloških meja tako, da ima otrok ob dopolnjenem desetem letu intermaleolarni razmik več kot 8 cm. Deformacija se lahko pojavi na enem spodnjem udu ali obojestransko. Vzroki za deformacijo so lahko:

Bilateralni *genu valgum*:

- idiopatski
- navidezen (prekomerna telesna teža, rotacijske deformacije)
- metabolne bolezni (rahitis, renalna osteodistrofija, mukopolisaharidoza tip IV)
- skeletne displazije (spondiloepifizarna displazija)
- nevromišične bolezni

Unilateralni *genu valgum*:

- okvara ravnega hrustanca: zlom, vnetje
- benigni tumorji (multiple hereditarne eksostoze, fibrozna displazija, osteohondrom, enhondrom)
- prirojene nepravilnosti (fibularna hemimelija)

Klinična slika:

- v večini primerov poteka asimptomatsko
- v redkih primerih bolečine na medialni strani kolena in posledično omejitve pri hoji in športnih aktivnostih

Klinični pregled:

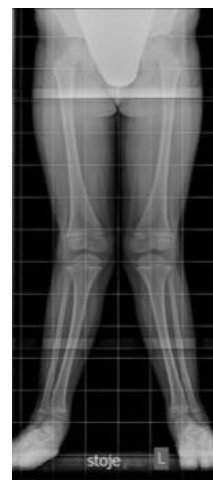Pomembna je prepoznavna in izključitev pridruženih bolezni. Ob pregledu ocenjujemo in opravimo:

- vzorec hoje
- prekomerna addukcija kolkov
- dotikanje kolen
- rotacijske deformacije stegnenice ali golenice
- izmera intermaleolarne razdalje
- meritve dolžin spodnjih udov in razliko v dolžini udov

Ortopedska obravnava

- antero-posteriorni RTG spodnjih udov AP stoje
- določitev osi in izmere kotov
- analiza kostne starosti

Slika 3. RTG slika spodnjih udov prikazuje valgusno deformacijo več kot 15 stopinj in povečano intermaleolarno razdaljo.



Indikacije za kirurško zdravljenje genu valgum:

- tibiofemoralni kot več kot 15 stopinj
- intermaleolarna razdalja 10 cm po 10. letu
- hitra progresija deformacije
- asimetrija

Možnosti kirurškega zdravljenja pred oziroma po zaključeni rasti:

- usmerjanje rasti – medialna hemiepifiziodeza začasna ali dokončna
- osteotomija distalne stegnenice ali proksimalne golenice z notranjo ali zunanjo fiksacijo

Napotitev na ortopedski pregled in obravnava:

Prepoznavanje in napotitev na ortopedski pregled in natančnejšo diagnostično obravnavo otrok pred zaključkom rasti je potrebno v primerih:

- enostranske deformacije
- deformacij, ki ostanejo po 24 mesecih starosti
- klinično izrazit genu valgum v starostni skupini nad 7 let
- nižje rasti otroka
- stanja po poškodbi ali vnetju
- deformacije, ki jih spremlja bolečina
- razlike v dolžini udov

Priporočamo nivojsko spremljanje pediatra in ortopeda zaradi ev. progresije deformacije ali recidiva po zdravljenju z usmerjanjem rasti pri otrocih pri katerih po kirurškem zdravljenju rast še ni zaključena.

3. Deformacije stopal

Med najpogostejše prirojene deformacije stopal pri otrocih uvrščamo *pes equinovarus* in *pes calcaneovalgus* kar praviloma ortopedsko obravnavamo od zgodnjega otroštva. Med pogoste pridobljene deformacije uvrščamo *pes planovalgus* in *pes cavovarus*.

Pes planovalgus

Definicija: fleksibilno plosko stopalo je pogosta, idiopatska sprememba, posledica ohlapnosti tkiv, ki se stoje prikaže z spuščnim vzdolžnim stopalnim lokom, odmikom zadnjega dela stopala v valgus in abdukcije sprednjega dela stopala.

Razdelitev:

- hiperobilni fleksibilni *pes planovalgus* (najpogosteje v družini, ohlapnost veziva, rotacijske deformacije), obojestransko
- prisotnost os tibiale externum
- fleksibilni *pes planovalgus* z napeto Ahilovo tetivo
- rigidno plosko stopalo - tarzalna koalicija (redko)

Klinična slika in klinični pregled:

- v večini primerov asimptomatsko
- redko bolečina v predelu vzdolžnega loka ali pretibialno

- stopalo je plosko stoje, lok se vzpostavi – hoja po prstih, dorzifleksija palca
- ocena omejene gibljivosti v gležnju in napetosti tetive

Ortopedska obravnava

RTG slikanje, v redkih primerih druge slikovne preiskave lahko prikaže:

- tarzalno koalicijo
(prirojena, pridobljena: poškodba, vnetje)
- vertikalni talus
- os tibiale externum

Indikacije za kirurško zdravljenje so omejene na primere:

- kroničnih bolečin
- omejitev pri hoji in aktivnosti
- rigidno plosko stopalo

Možnosti kirurškega zdravljenja vključujejo:

- podaljšave tetiv (fleksibilno plosko stopalo, napeta tetiva, bolečina)
- sprostitev tarzalne koalicije
- odstranitev os tibiale externum
- artroereza (korekcija z vstavitvijo implantata)
- korekcija z osteotomijo v predelu petnice oz. nartnice

Napotitev na ortopedski pregled v primerih:

- vztrajne, kronične bolečine, ki otroka ali mladostnika omejuje pri vsakodnevnih aktivnostih
- rigidno plosko stopalo
- enostranska deformacija
- nastanek deformacije po poškodbi ali vnetju

Pes cavovarus

Deformacijo označujejo cavus (eleviran vzdolžni stopalni lok), plantarna fleksija prve stopalnice, varus petnice in addukcija sprednjega dela stopala. V večini primerov je povezan z nevrološkiimi boleznimi, diagnoza je pomembna za ortopedsko obravnavo in zdravljenje. Vzroki za nastanek:

- unilateralno – vpeta hrbtenjača, tumor
- bilateralno – najpogosteje Charcot-Marie-Tooth (tudi cerebralna paraliza, po poškodbah hrbtenjače...)
- idiopatsko
- po poškodbi

Klinični pregled: Pomembna je prepoznava in izključitev pridruženih bolezni. Ob pregledu ocenjujemo:

- stabilnost hoje
- prisotnost bolečin
- hiperkeratoze

- prisotnost omejene gibljivosti v gležnju

Ortopedska obravnava:

- RTG slikanje stopal
- ocena deformacije (komponente, fleksibilno, rigidno stopalo)

Kirurške metode zdravljenja vključujejo :

- podaljšave in/ali premeščanje tetiv
- osteotomije
- trojna artrodeza

Napotitev na ortopedski pregled:

Otroka/mladostnika najprej napotimo na pregled in diagnostično obravnavo k pediatru nevrologu. Na ortopedski pregled napotimo otroka/mladostnika z izraženo nestabilnostjo pri hoji, s ponavljajočimi se zvini, bolečinami, hiperkeratotičnimi spremembami na stopalu in otroke/mladostnike, pri katerih je *pes cavovarus* deformacija nastala kot posledica poškodbe ali vnetja.

Literatura:

1. Morrissy R, Weinstein S. Limb-Length Discrepancy. In: Lovell & Winter's Pediatric Orthopaedics. 6th ed., Vol. 2, Philadelphia: Lippincott Williams & Wilkins. 2006:1214-1238.
2. Stephens D, Herrick W, MacEwen G. Epiphyseodesis for limb length inequality: results and indications. Clin Orthop 1978;136:41-48.
3. Vogt B, Gosheger G, Wirth T, Horn J, Rödl R. Leg Length Discrepancy- Treatment Indications and Strategies. Dtsch Arztebl Int. 2020; 12:405-411. doi: 10.3238/arztebl.2020.0405.
4. Stevens PM. Guided growth for angular correction: a preliminary series using a tension band plate. J Pediatr Orthop 2007; 27:253–259.
5. Artioli E, Mazzotti A, Ramacci V, Zielli SO, Digennaro V, Ruffilli A, Faldini C. Indications and timing in isolated medial femoral hemiepiphysiodesis for idiopathic genu valgum: A systematic review, The Knee ,2023; 40:52-62,doi: 10.1017/10.1016/j.knee.2022.11.009.
6. Hubbard WE, Cherkashin A, Samchukov M, Podeszwa D. The Evolution of Guided Growth for Lower Extremity Angular Correction. Current Concept Review. JPosna, Vol 5, 2023. DOI: 10.55275/JPOSNA-2023-738.
7. Thévenin-Lemoine C, Khouri N. Surgical treatment of idiopathic pes planovalgus in paediatric patients. Orthop Traumatol Surg Res. 2019 Feb;105(1S):S187-S198. doi: 10.1016/j.otsr.2018.03.010.
8. Smith C, Zaidi R, Bhamra J, Bridgens A, Wek C, Kokkinakis M. Subtalar arthroereisis for the treatment of the symptomatic paediatric flexible pes planus: a systematic review. EFORT Open Rev. 2021; 6(2):118-129. doi: 10.1302/2058-5241.6.200076.
9. Krähenbühl N, Weinberg MW. Anatomy and Biomechanics of Cavovarus Deformity. Foot Ankle Clin. 2019. 24(2):173-181. doi: 10.1016/j.fcl.2019.02.001.
10. Sanpera I, Villafranca-Solano S, Muñoz-Lopez C, Sanpera-Iglesias J. How to manage pes cavus in children children and adolescents? EFORT Open Rev. 2021 Jun 28;6(6):510-517. doi: 10.1302/2058-5241.6.210021.

6.

TERAPEVTSKE MOŽNOSTI NA PRIMARNEM NIVOJU S PRAKTIČNIM PRIKAZOM VAJ ZA STOPALA

Veronika Slapar, dipl. fizioterapevt¹

Helena Germavc, dipl. fizioterapevt²

doc. dr. Tina Bregant, dr. med., spec. pediatrije, spec. fizikalne in rehabilitacijske medicine³

^{1,2,3} CIRIUS Kamnik, Novi trg 43 a, 1241 Kamnik

Uvod

Poznavanje zgradbe stopala, mišično–ligamentarnega sistema ter same funkcionalnosti stopala je osnova, da prepoznamo, kaj je normalno (tipično) ter tudi odstopanja od tega. Šele glede na to, se lahko odločimo glede nadaljnjih postopkov.

Stopalo je zgrajeno iz kostnih struktur, ki jih medsebojno povezujejo mišično–ligamentarne strukture. Njihova zgradba omogoča stopalu prožnost ter primerno absorpcijo sil pri obremenitvi. Elastičnost tkiva omogoča stopalnemu loku porazdelitev sil reakcije podlage in zmanjšuje možnosti nastanka mišično–skeletnih poškodb. Poleg tega ima sposobnost hranjenja energije, ki jo vrača z vsakim korakom. Na ta način se zmanjša poraba energije med hojo (1).

Kako pomembno je stopalo v procesu gibanja, nam kažejo številni, tudi neonatalni refleksi, ki so prisotni v področju stopala. Izpostavljamonekatere izmed njih kot so refleks Babinskega, varovalni refleks kit stopala (angl. »Foot Tendon Guard«), refleks grabljenja, plazenja, križnega upogibanja in iztezanja nog, Tomasov refleks avtomatičnega koraka. Za nemoten razvoj gibanja ter funkcionalnost v področju stopala in celotnega telesa, se mora refleks (pogosto gre za neonatalne reflekse) v določenem času pojaviti in integrirati. Naknadno se lahko pojavi po poškodbi.

Preko stopal vplivajo senzorni in propioceptivni vplivi, ki vplivajo na poravnavo telesnih linij in segmentov, hkrati pa lahko opazujemo celosten vpliv položaja stopal na telo. Sprememba v položaju stopal se odraža po celotni kinematični verigi, kar lahko vidimo kot npr. pronacijski distorzijski sindrom (2).

Izhodišča za čimbolj zdrava stopala

Dokler otrok ne hodi, ne potrebuje čevljev za hojo, potrebuje pa zaščito pred okoljskimi vplivi. Z bosonogo hojo po raznovrstnem, naravnem terenu najbolj pomagamo pri oblikovanju zdravih stopal. Odsvetujemo neudobno, neprimerno veliko, ponošeno obutev. Pri posameznikih z višjim indeksom telesne mase in večjim deležem maščobnega tkiva dodatno spodbujamo zdrav življenjski slog, ki pozitivno vpliva na razvoj in zorenje mišično–skeletnega sistema. V primeru okvar oz. težav s stopali, ki izvirajo iz drugih obolenj ali stanj (npr. cerebralna paraliza, artrogripoza, spina bifida, stanje po poškodbi ipd.), je potrebna poleg obravnave osnovne bolezni tudi obravnava pri ortopedu, če razmišljamo o kirurški popravi oz. fiziatru za predpis medicinskega pripomočka (3).

Vaje za stopala

Vaje izberemo glede na starost otroka, kognitivno zrelost, stanje stopala in pridružene bolezni. Vedno se poslužujemo celostnega pristopa. Pri vajah je ključna krepitev šibkih mišičnih skupin in delo za mišično moč; raztezanje skrajšanih struktur, kar vpliva na gibljivost; izboljšanje senzorične in proprioceptivne ter koordinativne spretnosti, bolj kakovostnega gibalnega vzorca. Kot najpogostejša struktura, ki je prizadeta pri dinamični stabilnosti medialnega stopalnega loka (torej pri ploskem stopalu), je tetiva mišice tibialis posterior in intrinzične mišice, kar lahko ciljano krepimo z vajami.

Zaradi motenj, ki nastanejo na nivoju receptorjev iz mišično-skeletnega sistema, ki sprejmejo dražljaje preko kit, mišic in sklepov in nam podajo informacijo o položaju telesa v povezavi s prostorom, se lahko razvije hiposenzibilnost oz. hipersenzibilnostna motnja v področju stopal (4). Motnjo je potrebno prepoznati in primerno obravnavati, da sploh lahko izvajamo zunanjo korekcijo položaja s dotikom. V tem primeru nam pridejo prav znanja iz npr. refleksoterapije ter senzorične in taktilne integracije.

Izvedba vaj

Vaje izvajamo sede, leže in stoje. Priporočamo, da jih začnemo izvajati sede, ker izvedbo najlažje korigiramo z vidom. Priporočamo, da v začetku pri izvajanju vaj sodeluje odrasla oseba, ki korigira izvedbo vaje. Zlasti je to pomembno pri mlajših otrocih.

Pravilni položaj za izvajanje vaj je nevtralni položaj stopala. Pazimo, da je stopalo skozi celotni poteg giba v pravilnem/nevtralnem položaju. Priporočljiva je redna vsakodnevna vadba. Predlagamo, da vsako vajo izvedemo z 10 ponovitvami ter zadržimo položaj nekaj sekund. Obravnava naj traja vsaj 8 tednov. Osnovnim vajam dodajamo še specifične vaje za stopalo glede na nepravilnosti in težave.

Vaje izvajamo bosi, če je le mogoče, zaradi povečanega senzoričnega priliva ter izboljšanja proprioceptivnega občutenja. Priporočljiva je izvedba vaj v naravnem okolju ter uporaba naravnih materialov. Preko dneva poskušamo čim pogosteje

namestiti stopalo v nevtralni/pravilni položaj pri sedenju, stoji in hoji. Preko motoričnega učenja utrjujemo korigiran položaj, ki se posledično avtomatizira. Spodbujamo tudi kvalitetnejše vzorce položaja in gibanja stopala.

Vaje so bile praktično ter teoretično prikazane v prezentaciji. Ključen je pravilni telesni položaj s korigiranim položajem stopala, ki ga imenujemo tudi nevtralni položaj stopala. Petnica je v poravnavi s kolenom; poravnan mora biti tudi trikotnik med petnico – palcem – mezincem.

Temeljna vaja v rehabilitaciji stopala je **vaja za skrajšanje stopala**, ki jo lahko stopnjujemo z menjavo položaja iz sede v stojo, stoja na eni nogi, počep. Gre za krepitev IFM, da potegne prvi metatarzofalangealni sklep proti peti in dvigne medialni vzdolžni lok brez upogibanja prstov.

Vadimo lahko **tudi dvig stopala od podlage** z zadrževanjem v novem položaju. Trening boljše živčno–mišične kontrole lokalnih in globalnih stabilizacijskih mišic stopala izvajamo z **ekstenzijo palca in ostalih nožnih prstov**. Zavzamemo pravilni izhodni položaj – sledi **dvig palca od podlage**, nato **dvig ostalih prstov od podlage** ter **izmenična izvedba – trening koordinacije**. Stopnjujemo zahtevnost izvedbe vaj.

Z inverzijo stopala krepimo mišice invertorjev stopala.

Pri **dvigu na prste** krepimo mišice gležnja. Najbolj je aktivna mišica tibialis posterior, ki je pomemben dinamični stabilizator stopala, disfunkcija njene tetive pa pogosto povzroči plosko stopalo (5).

Vaja **abdukcija prstov** se priporoča z namenom krepitve drobnih mišic stopala. S tem povečamo stabilnost prečnega loka v sprednjem delu stopala, kot tudi stabilnost stranskih lokov na notranji in zunanji strani.

Pri **pobiranju s tal** pride do aktivacije intrinzičnih plantarnih mišic stopala in aktivacije dolge fleksorne mišice palca in dolge fleksorne mišice prstov.

Za dodajanje vaj ter uporabo vaj, kjer se uporablja pripomočke (žogice, deske, elastični trakovi, naravni materiali), se odločimo, ko se osnovne vaje obvlada oz. ko skušamo narediti vaje bolj pestre in zanimive. Pomembno je, da v program uvajamo dinamične vaje in skrbimo za motivacijo.

Zaključek

Obstajajo številne vaje za stopala. Bistveno je, da vaje izvajamo v pravem položaju stopala in na pravilen način, da izvajamo korekcijo in ne utrjujemo že prisotnih neoptimalnih vzorcev oz. patologije. Potrebna je terapevtova kreativnost, da otroka in starše pridobi za izvajanje vaj. Glede na izsledke raziskav o vplivu funkcije stopala na

ravnotežje in posledične padce, bi bilo smiselno izvajati vaje za stopalo v vseh življenjskih obdobjih.

Literatura:

1. Ker RF, Bennett MB, Bibby SR, Kester RC, Alexander RM. The spring in the arch of the human foot. *Nature*. 1987 Jan 8-14;325(7000):147-9.
2. Clark M, Lucett S. *NASM Essentials of Corrective Exercise Training*. National Academy of Sports Medicine. Lippincott Williams & Wilkins, 2010.
3. Delovna skupina za preventivno zdravstveno varstvo šolskih otrok in mladostnikov. NIJZ. Smernice Programa ZDAJ za izvajanje preventivnih pregledov učencev, dijakov in mladostnikov. Dostopno na: <https://zdaj.net/strokovna-javnost/> (7.11.2023)
4. Frederic JFV. The sensory role of the sole of the foot: Review and update on clinical perspectives. *Neurophysiologie Clinique*, 2020;50(1):55-68.
5. Kohls-Gatzoulis J, Angel JC, Singh D, Haddad F, Livingstone J, Berry G. Tibialis posterior dysfunction: a common and treatable cause of adult acquired flatfoot. *BMJ*. 2004 Dec 4;329(7478):1328-33.
6. Earls J. *Understanding the human foot: an illustrated guide to form and function for practitioners*. Berkley: North Atlantic Books, 2021.

9. STROKOVNO SREČANJE V CIRIUS KAMNIK

Predstavitev prenovljenih smernic preventivnega pregleda hrbtenice in stopal pri otroku in mladostniku

Izdajatelj in založnik: Sekcija za šolsko, študentsko in adolescentno medicino pri SZD

Uredila: Marta Orehek Kirbiš

Recenzenti: Marta Orehek Kirbiš, Mojca Juričič, Tina Bregant

Grafična priprava: Marta Orehek Kirbiš

Ljubljana, 2023

Elektronska izdaja

[COBISS.SI-ID178677251](#)

ISBN 978-961-95087-6-3 (PDF)